

PROSTATA GRANDE

[\(volver\)](#)


[\(Fotos\)](#)

Motivo de Consulta

Hombre

- Próstata Grande
- Al caminar no aguanta la orina
- No se levanta por la noche a orinar
- Actualmente toma CARDURAN

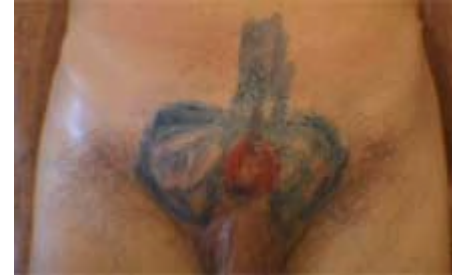Informe de Flujometría



Volumen vaciado	V	:	303	ml	
Flujo maximo	Qmax	:	13	ml/s	(-2)
Volumen al Qmax	VQmax	:	48	ml	
Tiempo a Qmax	tQmax	:	7	s	
Tiempo flujo	t	:	40	s	
Media flujo	Qave	:	7	ml/s	(-2)

Exploración TNDR

- **ÁREA DOLOROSA** en el Segmento de la Creación
- **NUDO muy DOLOROSO** en el centro del Segmento (Bolsa de la Creación)
- La zona afectada sube hacia el Segmento de la Energía



TRATAMIENTO con MASAJE TNDR 1 sesión por semana + infusión de plantas medicinales:

Sesiones y "comentarios del paciente"

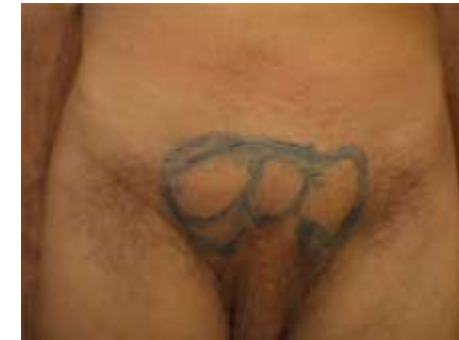Evolución:

- 1ª Sesión: "**Bien, cada día mejor**"
- 2ª Sesión: "**Mejor**". Cuando va ha caminar aguanta mejor sin tener que orinar.
- 3ª Sesión : "**Cada vez mejor, aguanto mucho más sin tener que ir a orinar**"
- 4ª Sesión : "**Sigo mejorando**"
- 5ª Sesión : "**Bien**"

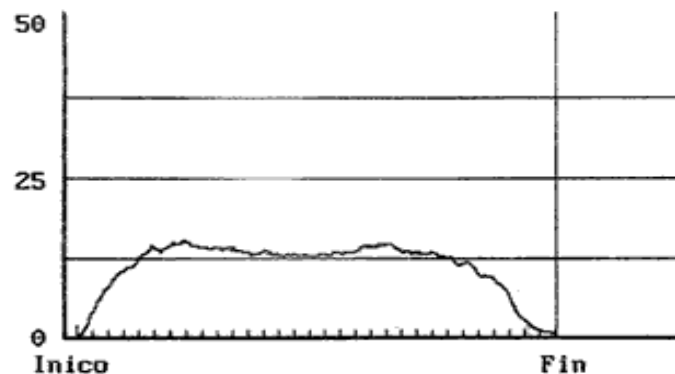
- 6ª sesión : "**Aguanto mejor la orina desde el primer masaje. Cuando voy a pasear llevo a casa sin agobios**"

REVISIÓN TNDR:

- **El Área Dolorosa** en el Segmento de la Creación a disminuido considerablemente
- El **NUDO muy DOLOROSO** en el centro del Segmento (Bolsa de la Creación) **ha desaparecido por completo**
- En general se aprecia una gran mejoría en toda la zona como el paciente confirma por sus síntomas



Nuevo Informe de Flujometría



Volumen vaciado	V	:	346	ml
Flujo maximo	Qmax	:	15	ml/s (-2)
Volumen al Qmax	VQmax	:	81	ml
Tiempo a Qmax	tQmax	:	7	s
Tiempo flujo	t	:	32	s
Media flujo	Qave	:	10	ml/s (-2)

ESTUDIO PRACTICADO: ECOGRAFIA ABDOMINAL-PELVICA.

COMENTARIO:

ECOGRAFIA ABDOMINAL-PELVICA:

Higado de tamaño, contornos y ecotextura conservados; no se ven imágenes de lesiones ocupantes de espacio. Porta normal.

Vesícula de situación adecuada, espesor de paredes normal sin que se aprecien imágenes de litiasis.

No dilatación de vías intra-extrahepáticas.

No se ven cambios significativos en área pancreática.

La morfología y calibre de los vasos son normales.

Quiste cortical en riñón izquierdo de 5 cm.

Riñón derecho sin alteraciones.

Bazo de tamaño normal en el que se aprecian pequeños quistes de localización subcapsular sin valor patológico.

Vejiga sin alteraciones.

Próstata de 32 gr. aproximadamente.

Residuo postmiccional no valorable.

Es preciso seguir el tratamiento hasta que no quede ningún Punto Doloroso